SOCORRISTA ACUÁTICO

FUNDAMENTOS DE ANATOMÍA Y FISIOLOGÍA. TERMINOLOGÍA MÉDICO-SANITARIA

APARATO LOCOMOTOR

La anatomía humana es la ciencia de carácter práctico y morfológico principalmente dedicada al estudio de las estructuras macroscópicas del cuerpo humano.

La fisiología es la ciencia biológica que estudia las funciones de los seres vivos.

Bajo una visión sistemática, el cuerpo humano, está organizado en diferentes niveles según una jerarquía. Así, está compuesto de aparatos. Éstos los integran sistemas, que a su vez están compuestos por órganos, que están compuestos por tejidos, que están formados por células, que están formados por moléculas, etc

Aparato locomotor

El aparato locomotor o sistema musculo-esquelético está formado por el sistema osteoarticular (huesos, articulaciones y ligamentos) y el sistema muscular (músculos y tendones que unen los huesos).

Permite al ser humano interactuar con el medio que le rodea mediante el movimiento o locomoción y sirve de sostén y protección al resto de órganos del cuerpo.

Se fundamenta en tres elementos:

Huesos.
Articulaciones
Músculos

Sistema óseo: Es el elemento pasivo, está formado por los huesos, los cartílagos y los ligamentos articulares.

Sistema muscular: Formado por los músculos los cuales se unen a los huesos y por lo tanto al contraerse provocan el movimiento del cuerpo.

Además de estos, hay que agregar el sistema nervioso, ya que este es el responsable de la coordinación y la estimulación de los músculos para producir el movimiento.

Sistema óseo

El esqueleto humano cuenta con aproximadamente 208 huesos.

Los huesos son de variadas formas y tamaños: largos, planos, cortos, esponjosos y compactos. Otro componente del sistema esquelético son los cartílagos, que complementan su estructura. En los seres humanos, por ejemplo, la nariz y orejas están sustentadas por cartílago.

Huesos del cráneo

Los huesos del cráneo desempeñan funciones de protección para el encéfalo son los siguientes:

Un frontal que forma la frente y contribuye a formar las órbitas de los ojos; un occipital situado en la región post-inferior del cráneo; dos temporales localizados uno a cada lado del cráneo a nivel de los oídos; dos parietales que se encuentran a cada lado de la cabeza hacia la parte superior por encima de los temporales; un esfenoides que se encuentra formando la base anterior del cráneo y un etmoides situado entre el frontal y el esfenoides.

Huesos del tronco. La columna vertebral

La columna vertebral, espina dorsal o el raquis es una compleja estructura osteo-fibro-cartilaginosa articulada y resistente.

La columna vertebral consta de cinco regiones, contando con 33 vértebras, dividiéndose en:

Región cervical (7 vértebras, C1-C7)
Región torácica (12 vértebras, T1-T12)
Región lumbar (5 vértebras, L1-L5)
Región sacra (5 vértebras, S1-S5)
Región coxígea (4 vértebras, inconstantes)

Se denomina vértebra a cada uno de los huesos que conforman la columna vertebral. Cada una de ellas se encuentra separada de la inmediata inferior por medio de un disco intervertebral, exceptuando las 5 vértebras del sacro y las 4 del cóccix, debido a su unión.

Excepto la primera y la segunda vértebras cervicales (atlas y axis o C1 y C2), que tienen una configuración algo especial, el resto de las vértebras muestra una estructura similar

Las costillas

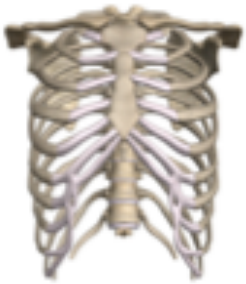

Son huesos largos arqueados y planos que se articulan por detrás con la columna vertebral y por delante con el esternón. Son doce pares de los cuales los siete primeros forman las costillas verdaderas, pues se unen directamente al esternón.

Los tres siguientes constituyen las costillas falsas, ya que no se unen al esternón sino a los cartílagos de las costillas verdaderas. Los dos últimos pares reciben el nombre de costillas flotantes porque su extremidad anterior queda libre.

El esternón

Es un hueso plano situado por delante en la línea media del cuerpo. En el esternón se apoyan las dos clavículas y los diez primeros pares de costillas.

Huesos de las extremidades superiores:

Las extremidades superiores tienen como función tomar los objetos y servir como defensa. Para estudiar los huesos de las extremidades superiores se pueden distinguir: el hombro, el brazo, el antebrazo y la mano.

Huesos del hombro

El hombro está formado por la clavícula y el omóplato. Al conjunto de huesos que forman los hombres se le conoce con el nombre de cintura escapular.

La clavícula es un hueso en forma de S que está situado en la región antero superior del tórax se articula con el esternón y el omóplato.

El omóplato es un hueso aplanado situado por detrás de la caja torácica

Hueso del brazo

Esta formado por un solo hueso, el húmero.

El húmero es un hueso largo que se articula con el omóplato y con la cabeza del radio.

Huesos del antebrazo

Consta de dos huesos: el cubito situado hacia adentro y el radio hacia afuera.

El cubito es más largo que el radio y forma el soco-

El radio es más corto que el cúbito y algo curvado. El radio puede girar sobre el cúbito, lo cual permite los movimientos de la mano, es decir, voltearla hacia abajo y adentro y hacia arriba y afuera.

Huesos de la mano

La mano consta de 27 huesos y está dotada de gran movilidad y agilidad. En la mano podemos diferenciar 3 regiones:

1) El carpo: está formado por ocho huesos pequeños dispuestos en dos filas. La primera se articula con el antebrazo y esta formada por: escafoides, semilunar, piramidal, pisiforme. La segunda se articula con los huesos de la palma y esta formado por: trapecio, trapezoide, mayor y ganchudo.

2) El metacarpo corresponde a la palma de la mano y esta formado por cinco huesos metacarpianos, uno para cada dedo.

3) Los dedos que están formados por tres huesos cada uno: falange, falangina y falangeta, excepto el pulgar que solo tiene falange y falangeta.

Huesos de las extremidades inferiores

Para estudiar los huesos de las extremidades inferiores se dividen en cuatro regiones: cadera o cintura pélvica, muslo, pierna y pie.

Huesos de la cadera o cintura pélvica

La cadera sirve de fijación a las extremidades inferiores y está formada por dos huesos grandes, los ilíacos o coxales que provienen de la soldadura de tres huesos: el ileón, el pubis y el isquión.

Hueso del muslo

Está constituido por un solo hueso, el fémur que va desde la cadera hasta la rodilla, se articula con la cavidad cotiloidea del ilíaco.

Huesos de la pierna

Está constituida por dos huesos largos: la tibia, hacia el lado interno, y el peroné, hacia el lado externo; la rotula, que forma parte de la articulación de la rodilla, se halla por tanto entre el muslo y la pierna e impide que la pierna flexione hacia adelante.

Huesos del pie

Los huesos del pie se distribuyen en tres grupos: tarso, metatarso y dedos.

El tarso constituye el empeine del pie y comprende siete huesos: el astrágalo, que se articula con la tibia y el peroné; el calcáneo que forma el talón; el cuboides, el escafoides y los tres cuneiformes.

El metatarso o planta del pie está formado por cinco huesos metatarsianos.

Los dedos están formados por tres falanges cada uno, como en los dedos de la mano.

Articulaciones

Se denomina articulación a la unión de dos o más huesos entre sí. La función de las articulaciones es brindar movilidad y estabilidad a los segmentos óseos que se relacionan en ellas.

Tipos de articulación

Según la amplitud de movimiento que permiten, existen tres tipos de articulación.

Articulaciones fijas o sinartrosis

No permiten prácticamente ningún movimiento a los segmentos óseos involucrados, que contactan unos con otros directamente. Así ocurre en las articulaciones entre los huesos del cráneo, cuya principal función es proteger los órganos que se encuentran en su interior.

Articulaciones semi-móviles o anfiartrosis

Pueden articularse ligeramente, y los segmentos óseos que la conforman están rodeados de una fina capa de tejido cartilaginoso o fibrocartílago. Tal es el caso de las articulaciones de los cuerpos vertebrales, los cuales solo permiten pequeños movimientos. Pese a ello, cuando se suman los movimientos del conjunto de articulaciones de la columna vertebral, ésta puede describir amplios movimientos de flexión, extensión o rotación.

Articulaciones móviles o diartrosis

Son las que brindan una mayor amplitud de movimiento; en ellas, los extremos óseos que se vinculan entre sí disponen de diversas estructuras que facilitan el deslizamiento de uno sobre el otro y garantizan al mismo tiempo la estabilidad de la articulación. La mayor parte de las articulaciones de las extremidades son de este tipo.

Sistema muscular

En nuestro organismo hallamos un tejido muscular esqueléticos y un tejido muscular liso.

Los músculos esqueléticos los que están unidos al esqueleto, constituyen la mayor parte del sistema muscular, se caracterizan por su color rojo y son de fibra estriada.

El músculo liso esta formado por fibras lisas. Las características esenciales de la musculatura lisa son el color blanquecino, su tipo de contracción (lenta e involuntaria) y su conexión con el sistema nervioso autónomo.

El músculo liso constituye las musculaturas de las paredes del tubo digestivo y de los diversos órganos del cuerpo que trabajan

independientemente de nuestra voluntad. Ésta sólo interviene sobre el músculo liso de los esfínteres anales y de la uretra.

Los músculos esqueléticos o estriados se unen a los huesos por medio de tendones o aponeurosis. La gran mayoría de estas estructuras presentan un punto de origen y otro de inserción. No obstante hay músculos que tienen dos, tres o cuatro orígenes o cabezas, y se denominan bíceps, tríceps y cuadríceps, respectivamente.

Normalmente, el o los puntos de origen y el punto de inserción se unen a huesos diferentes, incluyendo articulaciones que ayudan al movimiento.

Los tendones

Son fibras de tejido conectivo, de color blanquecino, que unen los músculos esqueléticos a los huesos. De acuerdo al músculo que inserta, los tendones adoptan distintos tamaños, largos, cortos o pequeños.

Cuando el músculo se contrae, el tendón transmite esa fuerza para que se produzca el movimiento. Los tendones son estructuras muy resistentes y sin capacidad para contraerse.

Fisiología del sistema muscular

El sistema muscular es responsable de la actitud postural y de la estabilidad del cuerpo, ya que junto al sistema óseo controla el equilibrio durante las distintas actividades que se realizan a diario.

Los músculos pueden contraerse y relajarse, con lo cual tienen propiedades elásticas. En general, el movimiento se produce por la actuación de músculos que funcionan de a pares, donde un grupo es agonista y el otro antagonista. Los músculos agonistas o motores inician el movimiento en una dirección, mientras que los músculos antagonistas ejercen el efecto opuesto.

Músculos del cuello

Son músculos resistentes, que mantienen la cabeza en posición recta y permiten su movimiento. El esternocleidomastoideo es un músculo que se ubica en la parte lateral del cuello y es el responsable de girar la cabeza y flexionar el cuello. El esplenio es un músculo que actúa extendiendo la cabeza y el cuello. El hioides, que está junto al hueso del mismo nombre, se encarga de hacer descender la mandíbula.

Músculos del hombro

Las estructuras musculares del hombro permiten que esta articulación realice todo tipo de movimientos. Los músculos más importantes del hombro son el deltoides, el supraespinoso, del redondo mayor y el redondo menor.

El deltoides es un músculo largo que se origina en la clavícula y en el omóplato o escápula y se inserta en la cara lateral de la diáfisis del húmero. El músculo deltoides actúa en todos los

movimientos del hombro, es decir en la flexión y extensión, en la abducción, aducción y rotación.

El supraespinoso es un músculo profundo que se origina en la fosa supraespinosa de la escápula y se inserta en la cabeza del húmero. El supraespinoso inicia la abducción del hombro.

El redondo mayor se origina en el borde axilar de la escápula y se inserta en el húmero. Es un músculo profundo que está cubierto por el dorsal ancho y por el

tríceps. Es extensor, aductor y permite la rotación del hombro.

El músculo redondo menor se origina en el borde axilar de la escápula y se inserta en el húmero. Tiene forma de cinta y produce la extensión, abducción y rotación interna del hombro.

Músculos de la espalda

Son músculos superficiales y profundos que se ubican en la parte dorsal (posterior) del esqueleto axial. Dotados de gran resistencia, permiten en conjunto realizar distintas maniobras como empujar o levantar objetos pesados.

El trapecio es un músculo grande y superficial que ocupa la parte central y superior de la espalda. Tiene forma triangular, pero junto a su par opuesto adopta la forma de un trapecio.

Su función es elevar los hombros y permitir la rotación, elevación y abducción de la escápula.

El músculo dorsal ancho se ubica en la parte inferior de la espalda. Se origina en las seis últimas vértebras torácicas y se inserta en el húmero. Es un músculo plano de forma triangular. Permite la extensión del hombro y la abducción de los brazos.

Los romboides mayores y menores se ubican debajo del músculo trapecio. Ambos se originan en el borde ventral de la escápula y también se consideran como músculos del brazo. El romboides menor se inserta en la 6º y 7º vértebras cervicales. El romboides mayor en las últimas cinco vértebras torácicas. Los músculos romboides permiten la abducción, rotación y elevación de la escápula y la rotación de los brazos.

El dorsal largo se extiende desde el cóccix hasta el hueso sacro. Es un músculo profundo que posibilita unilateralmente la inclinación del cuerpo hacia los laterales. Ambos dorsales largos actúan en la extensión de la columna vertebral.

Músculos del tórax

Los músculos pectorales se agrupan en pectorales mayores y menores. Los pectorales mayores son superficiales y van desde la línea media del tórax hasta las axilas. Su función es acercar el brazo hacia el cuerpo. Los pectorales menores son más profundos. Se originan en la apófisis coracoides de cada omóplato y se insertan en la 3º, 4º y 5º costilla. Lleva el

omóplato hacia adelante y abajo. Colabora durante la inspiración.

Los músculos serratos anteriores (o mayores) están ubicados en lateral del tórax. Se originan a partir de las primeras nueve costillas y tienen tres inserciones en la escápula. Su función es ayudar a elevar las costillas en la inspiración y permitir el desplazamiento hacia medial de la escápula. Además, estabilizan la escápula cuando los hombros se dirigen hacia delante.

Los intercostales externos unen las costillas con el esternón. Colaboran con la inspiración al elevar las costillas. Los intercostales internos también unen las costillas con el esternón y favorecen la espiración al hacer descender las costillas.

Los músculos de la respiración

El diafragma es un músculo impar, el más plano del organismo. Establece el límite entre las cavidades torácica y abdominal. La cara abdominal es cóncava y la torácica convexa.

Posee un orificio para el paso de la arteria aorta y otro para el esófago. Es un músculo implicado en los movimientos respiratorios. Durante la inspiración, el diafragma se contrae y se dirige hacia caudal (abajo), mientras que las costillas son presionadas hacia afuera por acción de los pectorales menores y los intercostales. Esta expansión de la cavidad torácica permite que el aire ingrese a los pulmones. En la espiración, el diafragma se relaja dirigiéndose hacia craneal (arriba), lo que permite expulsar el aire de los pulmones.

Músculos del abdomen

Se ubican debajo de la cavidad torácica. Protegen las vísceras del abdomen y ayudan a mantenerlas en su lugar.

Los músculos oblicuos del abdomen (externos e internos) se originan en las costillas y se insertan en los huesos de la cadera. Los oblicuos externos son superficiales y los oblicuos internos más profundos. Ambos grupos tienen la función de hacer posible la flexión del abdomen y de intervenir durante la expulsión de aire de los pulmones. En forma unilateral permiten la inclinación y rotación de la columna vertebral hacia el mismo lado.

Los músculos rectos del abdomen se originan en el pubis y se insertan en el apéndice xifoides del esternón y en el 5º, 6º y 7º cartílagos costales. En forma unilateral permiten la inclinación y rotación de la columna vertebral hacia el mismo lado.

Tienen funciones similares a los músculos oblicuos. La contracción de los rectos abdominales favorece la micción y defecación al producirse un aumento de presión intraabdominal. Además, favorece la espiración.

Los músculos transversos del abdomen son los más profundos de todos los señalados. Se originan en las últimas costillas, en las vértebras lumbares y en la cresta ilíaca. Se insertan en la línea media. Produce la contracción del abdomen, con lo cual aumenta la presión intraabdominal y se favorece el acto de la defecación, la micción, el trabajo de parto y la espiración forzada.

Músculos de la cadera

Hay tres importantes músculos en la parte posterior de la cadera llamados glúteos. Su principal función es permitir la extensión y la aducción del muslo. El glúteo mayor es un músculo superficial cuya función es sostener la pelvis y permitir la extensión y rotación del muslo. El glúteo medio se ubica debajo del anterior. Es abductor del muslo. El glúteo menor es el más chico del grupo. Tiene la misma función que el glúteo medio.

Músculos del brazo

Están formados por el bíceps braquial y el braquial anterior, ubicados en la parte anterior del húmero y por el tríceps braquial, en posterior de dicho hueso largo. Los dos primeros músculos son antagónicos respecto del tríceps, ya que el movimiento de los brazos solo es posible si estos músculos realizan acciones contrarias.

El bíceps braquial es un músculo flexor, superficial y alargado que mueve el codo y el hombro. Se origina en la escápula por medio de dos cabezas (bi= dos; cep= cabeza) una larga y otra corta, y se inserta en la tuberosidad del radio. Provoca la flexión y supinación del antebrazo y la abducción y elevación del brazo.

El tríceps braquial es también un músculo superficial que se origina a partir de tres cabezas, donde la más larga se inicia en la escápula y las dos restantes en el húmero. El tríceps es un músculo extensor que se inserta en el olécranon, ubicado en la parte más proximal del cúbito. Su función es la extensión del antebrazo y la abducción y extensión del brazo.

El braquial anterior es un músculo profundo que está por detrás del bíceps. Se origina en el húmero y se inserta en el cúbito. Es un músculo flexor del codo.

Músculos del antebrazo y la mano

Este grupo de músculos interviene en el movimiento de las manos y en la flexión y extensión de todos los dedos. El músculo pronador redondo se encarga de flexionar el radio y cúbito (antebrazo) y de rotar la mano hacia adentro (pronación).

El supinador largo es un músculo superficial que se origina en distal del húmero y se inserta en la base del dedo pulgar. Se ubica a lo largo de la cara lateral del antebrazo. Actúa flexionando el codo y en la supinación del antebrazo y la mano.

Los músculos flexores superficiales y profundos actúan en la flexión del carpo (muñeca) y de los dedos. Los músculos de la mano son pequeñas estructuras que flexionan y extienden los dedos.

Músculos de extremidades inferiores

Se caracterizan por ser músculos muy fuertes y potentes, debido a que soportan todo el peso corporal y efectúan importantes movimientos como caminar, correr, saltar, etc.

El músculo más fuerte y potente del organismo es el cuadríceps femoral. Se ubica en la parte anterior del muslo y se origina por medio de cuatro cabezas, de las cuales tres de ellas llevan el nombre de “vasto” y la restante se llama “recto femoral”.

El vasto lateral se origina en la cara externa del fémur, el vasto medial en la parte interna, el vasto intermedio en la zona anterior (entre los dos anteriores) y el recto femoral se inicia en lateral de la cresta ilíaca y el trocánter del fémur.

El recto femoral cubre al músculo vasto intermedio y a un sector de los vastos interno y externo.

El cuadríceps femoral se inserta en la rótula por medio de un grueso y resistente tendón. La función de este músculo es producir la extensión máxima de la rodilla y la flexión del muslo sobre la pelvis.

El músculo sartorio está en la región ántero externa del muslo. Su función es permitir la flexión, abducción y rotación del muslo.

El abductor largo se sitúa en medial del muslo. Es un músculo largo cuya acción se relaciona con su nombre.

El bíceps femoral se ubica en la parte posterior del muslo, sobre lateral. Interviene

en la flexión y la rotación externa de la pierna sobre el muslo.

En la pierna, encontramos los gemelos y el sóleo.

APARATO RESPIRATORIO

La función del sistema respiratorio es la de tomar el oxígeno del aire (21% aprox), necesario para las funciones celulares, y eliminar hacia el exterior el dióxido de carbono producto de esas funciones junto con otros deshechos.

Con la energía obtenida, las células construyen las moléculas que necesitan, por ejemplo, sus propias proteínas a partir de los aminoácidos de los alimentos, y realizan sus funciones, por ejemplo, la contracción, si se trata de una célula muscular, la conducción de un impulso nervioso, si son neuronas.

Compuesto anatómicamente por:

Fosas nasales:

Consiste en dos amplias cavidades cuya función es permitir la entrada del aire, el cual se humedece, filtra y calienta a una determinada temperatura a través de unas estructuras llamadas pituitarias.

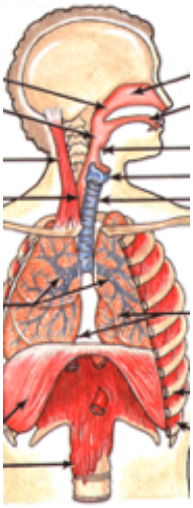

Faringe:

Es un conducto muscular, que se comparte con el sistema digestivo. La entrada de la faringe tiene una "tapita" llamada epiglotis, que se cierra al tragar el alimento, para que este pueda seguir su curso natural hacia el esófago sin que nos atragantemos.

Laringe:

Es un conducto cuya función principal es la filtración del aire inspirado. Además, permite el paso de aire hacia la tráquea y los pulmones. También, tiene la función de órgano fonador, es decir, produce el sonido.

Tráquea:

Tubo formado por anillos de cartílago unidos por músculos. Debido a esos anillos, aunque flexionemos el cuello, el conducto nunca se aplasta y, por lo tanto, no obstruye el paso del aire.

Bronquios:

Son dos ramas producidas por la bifurcación de la tráquea, las cuales ingresan a cada uno de los pulmones. Conducen el aire que va desde la tráquea hasta los bronquiolos.

Bronquiolos y bronquiolitos:

Son el resultado de la ramificación de los bronquios en el interior de los pulmones, en tubos cada vez mas pequeños que se asemejan a las ramas de un árbol. Conducen el aire que va desde los bronquios a los alvéolos

Pulmones:

Son dos órganos esponjosos y elásticos ubicados en el tórax y formados por una gran cantidad de alvéolos pulmonares que parecen pequeñas bolsitas rodeadas por vasos sanguíneos.

La respiración

La respiración comprende tres procesos.

El primero es la respiración externa o mecánica, en la cual se incorpora aire rico en oxígeno con la inspiración se elimina aire rico en dióxido de carbono con la exhalación.

El segundo es el intercambio gaseoso, que se realiza entre los pulmones y la sangre y entre la sangre y las células del cuerpo.

El tercero es la respiración interna, o respiración celular, que consiste en una serie de reacciones químicas mediante las cuales se obtiene la energía necesaria para las células. Como desecho quedan moléculas de dióxido de carbono.

Volúmenes pulmonares

Volumen corriente o tidal (VC ó VT): Volumen de aire inspirado o espirado en cada respiración normal; es de unos 500mL aproximadamente.

Volumen de reserva inspiratorio (VRI): volumen adicional máximo de aire que se puede inspirar por encima del volumen corriente normal mediante inspiración forzada; habitualmente es igual a unos 3,000mL.

Volumen de reserva espiratorio (VRE): cantidad adicional máxima de aire que se puede espirar mediante espiración forzada, después de una espiración corriente normal, normalmente es de unos 1,100mL.

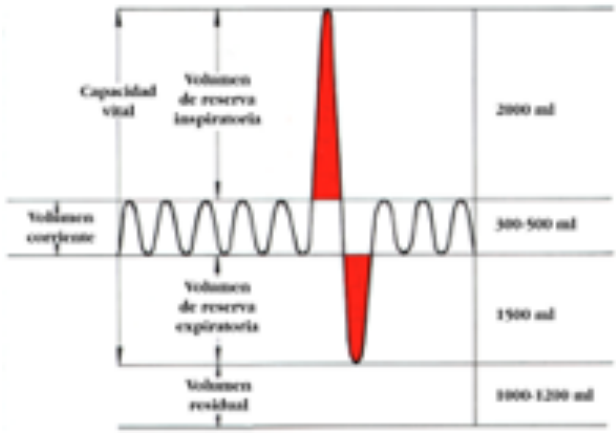

Volumen residual (VR): volumen de aire que queda en los pulmones y las vías respiratorias tras la espiración forzada, supone en promedio unos 1,200mL aproximadamente. Este volumen no puede ser exhalado.

Intercambio gaseoso

Una fase importante de la respiración es el intercambio de gases (oxígeno que ingresa y dióxido de carbono que se elimina) y tiene lugar en los pulmones, a nivel de los alvéolos pulmonares. Una red de capilares sanguíneos irriga los alvéolos y permite el pasaje de las moléculas de gases.

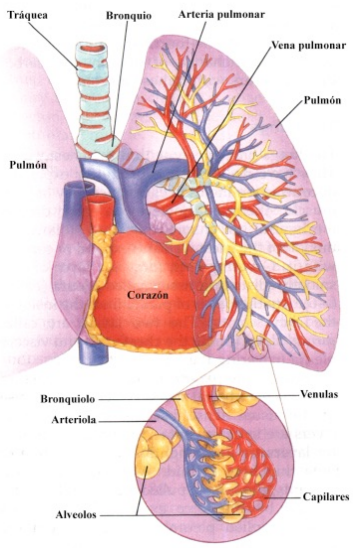

El intercambio tiene lugar por un simple proceso de difusión, fenómeno físico por el cual toda sustancia tiende naturalmente a moverse desde el lugar donde se encuentra en mayor concentración hacia los lugares donde se halla en menos cantidad.

Tras el intercambio, la sangre, ahora rica en oxígeno, es llevada al corazón para que desde allí se distribuya hacia todas las células del cuerpo.

Transporte de los gases respiratorios

Los glóbulos rojos son células que contienen una proteína llamada hemoglobina. La unión entre el oxígeno y la hemoglobina hace posible el transporte a través del organismo.

Respiración interna o celular

Una vez el oxígeno está en las células, con los nutrientes ocurren una serie de reacciones químicas; primero en el citoplasma y luego en las mitocondrias de las células. Este conjunto de reacciones químicas del metabolismo celular constituye la respiración celular.

APARATO CIRCULATORIO

El aparato circulatorio está formado por el corazón, la sangre y los vasos (arterias, venas y capilares). La función primordial es el transporte de oxígeno y nutrientes a las células y la recogida de sustancias de desecho.

El Corazón

El corazón es una bomba pulsátil de cuatro cavidades, dos aurículas y dos ventrículos. En la cavidad torácica, el corazón ocupa una posición asimétrica, con su ápex dirigido hacia la izquierda.

Las aurículas contribuyen con su contracción al 15-25% del llenado ventricular. Además, tienen un papel de reservorio, acumulan la sangre mientras dura la sístole ventricular para verterla luego a los ventrículos a través de las válvulas auriculo-ventriculares. En la aurícula derecha (AD),los orificios de la vena cava superior, vena cava inferior y seno coronario están, en parte, rodeados por un rudimento valvular

que suele ser insuficiente para impedir un cierto reflujo de sangre.

Las cuatro venas pulmonares (dos derechas y dos izquierdas) que abocan a la aurícula izquierda (AI) no poseen tales válvulas; sin embargo, la musculatura auricular izquierda forma frecuentemente unos esfínteres que previenen el reflujo.

Los ventrículos ejercen en su contracción la fuerza principal para que la sangre circule. La cavidad ventricular izquierda (VI) es mayor y menos rugosa que la derecha.

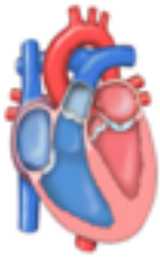

En el ventrículo izquierdo se encuentran la válvula mitral y la válvula semilunar aórtica. La válvula tricúspide se halla en el ventrículo derecho y está formada por tres valvas; la válvula mitral por dos.

Contractilidad

Para que el corazón pueda contraerse necesita de un estímulo eléctrico, el cual se origina y se transmite a partir de un tejido miocárdico especializado.

En el corazón normal el impulso eléctrico se origina en el nodo sinusal, y se perpetúa rítmicamente a una frecuencia de 60 a 100 veces por minuto.

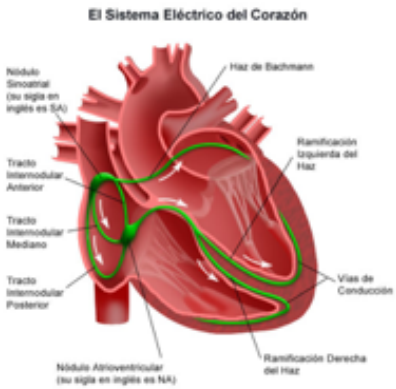

Desde allí se propaga hacia la musculatura auricular hacia la aurícula izquierda, dando origen a la contracción auricular; pero a su vez, el impulso sinusal se transmite rápidamente, hacia el nódulo auriculo-ventricular.

La conducción del impulso a través del nódulo auriculo-ventricular es muy lenta, pero desde allí se transmite luego rápidamente por el sistema de His-Purkinje hacia la musculatura ventricular originando la contracción ventricular.

La circulación

Para estudiarla, la dividiremos en dos partes: circulación menor o pulmonar y circulación mayor o sistémica.

Circulación pulmonar

Tiene como misión fundamental proveer de oxígeno a la sangre y liberar el CO2. La arteria pulmonar sale del ventrículo derecho y se bifurca debajo del arco aórtico en las arterias pulmonares derecha e izquierda. Llegan a los pulmones y realizan el intercambio gaseoso.

Las venas de la circulación pulmonar se resuelven en cuatro principales: dos derechas, que provienen del pulmón derecho y abocan a la aurícula izquierda, y dos izquierdas que provienen del pulmón izquierdo y que abocan en la misma aurícula.

Circulación sistémica

Tiene como misión repartir el oxígeno a todo el

tejido celular y recoger el CO2 de desecho del metabolismo celular. La arteria aorta sale del ventrículo izquierdo y se ramifica en arterias más pequeñas hasta llegar a nivel capilar. De regreso, las venas cavas –superior e inferior- regresan a la aurícula derecha para iniciar la circulación pulmonar.

APARATO DIGESTIVO, SISTEMA ENDOCRINO Y SISTEMA NERVIOSO

De los alimentos que ingerimos, sólo una pequeña cantidad de estos, como por ejemplo el agua, algunas sales minerales y azúcares sencillos como la glucosa, es absorbida fácilmente por la pared intestinal y de ahí a la sangre y las células.

La gran mayoría de proteínas, grasas e H de Carbono complejos, debido al gran tamaño de sus moléculas no pueden ser asimiladas directamente a través de la pared intestinal sino que necesitan una previa transformación en sustancias más simples y esto se conoce con el nombre de digestión.

El aparato digestivo es un largo tubo, con importantes glándulas asociadas, siendo su función la transformación de las complejas moléculas de los alimentos en sustancias simples y fácilmente utilizables por el organismo.

Estos compuestos nutritivos simples son absorbidos por las vellosidades intestinales, que tapizan el intestino delgado. Así pues, pasan a la sangre y nutren todas y cada una de las células del organismo.

Desde la boca hasta el ano, el tubo digestivo mide unos once metros de longitud. En la boca ya empieza propiamente la digestión. Los dientes trituran los alimentos y las secreciones de las glándulas salivales los humedecen e inician su descomposición química.

Luego, el bolo alimenticio cruza la faringe, sigue por el esófago y llega al estómago, una bolsa muscular de litro y medio de capacidad, cuya mucosa secreta el potente jugo gástrico, en el estómago, el alimento es agitado hasta convertirse en una papilla llamada quimo.

A la salida del estómago, el tubo digestivo se prolonga con el intestino delgado, de unos siete metros de largo, aunque muy replegado sobre sí mismo. En su primera porción o duodeno recibe secreciones de las glándulas intestinales, la bilis y los jugos del páncreas. Todas estas secreciones contienen una gran cantidad de enzimas que degradan los alimentos y los transforman en sustancias solubles simples.

El tubo digestivo continua por el intestino grueso, de algo mas de metro y medio de longitud. Su porción final es el recto, que termina en el ano, por donde se evacuan al exterior los restos indigeribles de los alimentos.

Anatomía del aparato digestivo

La cavidad bucal

Se ubica bajo las fosas nasales. Se encuentra formada por los labios, el velo del paladar, que se inserta en el paladar óseo o duro.

El piso de la boca, que se pone de manifiesto cuando se levanta la lengua. Está cubierto por una mucosa muy delgada; esta mucosa es tan tenue que algunos fármacos pueden ser administrados sublingualmente para su absorción.

La faringe

La faringe es un tubo muscular que comunica el aparato digestivo con el respiratorio.

Para que las vías respiratorias permanezcan cerradas durante la deglución, se forma en la faringe un repliegue, llamado epiglotis, que obstruye la glotis. De esta forma se impide que el alimento se introduzca en el sistema respiratorio.

Esófago:

El esófago es un conducto músculo membranoso que se extiende desde la faringe hasta el estómago. Mide unos 40 cm. El esófago empieza en el cuello, atraviesa todo el tórax y pasa al abdomen.

El alimento progresa por el esófago hacia el estómago mediante movimientos musculares involuntarios denominados movimientos peristálticos. El peristaltismo supone una serie de contracciones y relajaciones del esófago que en forma de ondas se desplazan hacia abajo y propulsan el bolo alimenticio hacia el estómago.

Estómago:

Habitualmente tiene forma de J. El cardias es el límite entre el esófago y el estómago y el píloro es el límite entre estómago y duodeno.

La superficie externa del estómago es lisa, mientras que la interna presenta numerosos

pliegues que favorecen la mezcla de los alimentos con los jugos digestivos y transporta este material a través del estómago hacia el intestino.

La capa más interna, la mucosa, contiene células secretoras; algunas segregan ácido clorhídrico, que no sólo neutraliza la reacción alcalina de la saliva, sino que proporciona un carácter ácido al contenido gástrico y activa los jugos digestivos del estómago.

Intestino delgado:

El intestino delgado se inicia en el píloro y termina en la válvula ileoceal, por la que se une a la primera parte del intestino grueso. Su longitud es variable y su calibre disminuye progresivamente desde su origen.

El intestino delgado presenta numerosas vellosidades intestinales que aumentan la superficie de absorción intestinal de los nutrientes.

Intestino grueso:

El intestino grueso. se inicia a partir de la válvula ileocecal en un fondo de saco denominado ciego de donde sale el apéndice y termina en el recto.

Tras el ciego, la segunda porción del intestino grueso es denominada como colon ascendente con una longitud de 15cm, para dar origen a la tercera porción que es el colon transverso con una longitud media de 50cm, originándose una cuarta porción que es el colon descendente con 10cm de longitud. Por último se diferencia el colon sigmoideo, recto y ano.

El recto es la parte terminal del tubo digestivo. Es la continuación del colon sigmoideo y termina abriéndose al exterior por el orificio anal.

Órganos anexos

Páncreas:

Es una glándula íntimamente relacionada con el duodeno; sus secreciones son de importancia en la digestión de los alimentos y la degradación de la glucosa a través de la insulina. Su fallo provoca la Diabetes.

Hígado:

El hígado es la mayor víscera del cuerpo. Las vías biliares son las vías excretoras del hígado, por ellas la bilis es conducida al duodeno.

La vesícula biliar:

No es más que un depósito de bilis que cuando el quimo está en el duodeno se contrae y expulsa la bilis para metabolizar las grasas sobre todo. Cuantas más grasas ingerimos, más bilis necesitamos para digerirlas. La vesícula biliar no fabrica la bilis, es un almacén.

Bazo:

El bazo, por sus principales funciones se debería considerar un órgano del sistema circulatorio. Sus funciones más importantes son la sanguínea (destrucción y almacenaje de ciertas células sanguíneas) y la inmunitaria (por pertenecer también al sistema linfático).

El sistema endocrino

Está formado por el conjunto de glándulas endocrinas que secretan hormonas. Estas hormonas se vierten a la sangre mediante la cual son transportados a cualquier célula o tejido de nuestro cuerpo, donde producen una modificación o alteración de su funcionamiento para conseguir un determinado efecto.

Glándulas y hormonas están controladas por el SNC, y aunque son sistemas distintos están íntimamente relacionados, formando un único sistema denominado sistema neuro - hormonal que controla todas las funciones vitales del organismo.

Función de las hormonas

Son innumerables pero se resumen en :

Función de coordinación y regulación del medio interno en lo que se refiere a metabolismo, funcionamiento de órganos, fluidos internos . .

Regulación del crecimiento, desarrollo y especialización de los tejidos.

Regulación de los ciclos reproductivos

Regulación de la conducta, fundamentalmente existen unas hormonas llamadas feromonas

Las hormonas ejercen la coordinación química de lo que depende en gran parte la unidad funcional del ser vivo para que él actúe de forma coordinada y no haya órganos ni sistemas aislados.

Sin embargo estas hormonas no tienen un único efecto ya que unas veces actúan estimulando y por el contrario, otras inhibiendo.

Sistema Nervioso

El sistema nervioso es el gobernante y coordinador de todas las funciones, conscientes e inconscientes del organismo. Se conforma de un sistema cerebroespinal (encéfalo y medula espinal), los nervios y el sistema vegetativo o autónomo.

El cerebro es el área de integración principal del sistema nervioso; es el sitio en el que se almacenan las memorias, se conciben los pensamientos, se generan las emociones y se efectúan otras funciones relacionadas con nuestra psique y con el control complejo de nuestro cuerpo. Para efectuar estas actividades complejas, el propio cerebro se divide en muchas partes funcionales.

Sistema nervioso central

El sistema nervioso central realiza las más altas funciones, ya que atiende y satisface las necesidades vitales y da respuesta a los estímulos. Ejecuta tres acciones esenciales, que son la detección de estímulos, la transmisión de informaciones y la coordinación general.

Está formado por el cerebro, el cerebelo, el

bulbo raquídeo y la médula espinal.

Sistema nervioso periférico

El sistema nerviosos periférico es una red ramificada de nervios. Sus fibras son de dos tipos: fibras aferentes para la transmisión de información sensitiva hacia la médula espinal y el cerebro, y fibras eferentes para transmitir las señales motoras desde el sistema nervioso central hacia la periferia, en especial los músculos estriados.

Sistema sensitivo

El sistema nervioso transmite información sensitiva desde la superficie y las estructuras profundas del cuerpo hacia el sistema nerviosos central por los nervios raquídeos y craneales.

Esta información llega:

A la médula espinal en todas partes; al tallo cerebral, en el que se incluyen bulbo raquídeo, protuberancia anular y mesencéfalo y a regiones superiores del cerebro, incluso tálamo y corteza cerebral.

Sistema motor

La función final más importante del sistema nervioso es regular las actividades corporales. Esto se logra mediante regulación de:

- La contracción de los músculos estriados en todo el cuerpo

- La contracción del músculo liso en los órganos internos

- La secreción de las glándulas tanto exocrinas como endocrinas en muchas partes del organismo.

Sistema integrador

El término integrador significa elaboración de información para establecer la acción motora correcta y apropiada del cuerpo o para proporcionar pensamiento abstracto. Localizados inmediatamente junto a todos los centros sensitivos y motores tanto de la médula espinal como de encéfalo.

En estas regiones es donde se establecen las reacciones motoras apropiadas según la información sensitiva recibida; una vez tomada la determinación, la señales se transmiten hacia los centros motores para que ocurran los movimientos correspondientes.

VALORACIÓN DEL PACIENTE URGENTE

La valoración fisiológica de un paciente en una situación de urgencia, debe ir encaminada hacia la identificación y resolución de problemas de salud que comprometan la vida del paciente.

Dicha valoración se realiza de manera sistemática y por el orden de este tema, pudiendo dividir las actuaciones en dos grupos: Valoración Primaria y Valoración Secundaria.

Valoración primaria: (Consciencia,A,B,C)

Identificación de situaciones que supongan una amenaza inmediata para la vida del paciente, debe consistir en un rápido reconocimiento de las constantes vitales, simultáneamente se restablecerán las funciones vitales en caso necesario.

Valoración secundaria: (D,E)

Una vez restablecidas las constantes vitales o los problemas que pongan en riesgo la vida del paciente, seguiremos con una exploración del paciente.

Debemos de tener en cuenta que no todos los pacientes pueden ser tratados igual. Según su edad vamos a tener ciertas variaciones debido a las especificidades anatomo – fisiológicas. Por eso dividimos a los pacientes en:

-NEONATO: Nacimiento - 28 días de nacimiento
-LACTANTE: 28 días de nacimiento hasta 1 año de edad
-NIÑO: 1 año de edad - Inicio de pubertad
-ADULTO: Inicio de la pubertad en adelante

Seguridad de la escena

Una vez se ha valorado la escena y determinamos que es seguro trabajar en ella, nuestro primer contacto con el paciente consiste en verificar si existe respuesta por parte de éste.

NUNCA ENTRAREMOS a atender a un paciente si la escena no es segura. Podemos convertirnos en otra víctima.

Valoración de la consciencia

Para comprobar si el paciente responde, nos acercaremos frontalmente a él, le hablaremos en voz alta y si no abre los ojos procederemos a tocarle vigorosamente en la zona de los hombros, mientras seguimos hablándole para determinar si está consciente. También analizaremos su respuesta a estímulos de dolor.

Estos estímulos determinarán en qué nivel de consciencia se encuentra (AVDN)

Escala de A-V-D-N.

A - Alerta El paciente está alerta: obtenemos respuesta sin necesidad de estímulos por nuestra parte. Se debe valorar si las respuestas son coherentes, guardan relación a las preguntas y si presta atención. La no respuesta correcta y coherente a nuestras preguntas, es una voz de alarma, es una manifestación de que puede haber una alteración importante en el paciente.

V - Respuesta a estímulos verbales El paciente necesita ser estimulado verbalmente de forma constante para mantener un adecuado nivel de conciencia. Si nosotros cesamos la estimulación verbal, el paciente cae de nuevo en un estado de somnolencia.

D - Respuesta a estímulos dolorosos. Sólo obtenemos respuesta del paciente cuando es estimulado mediante el tacto doloroso. Si cesa el estímulo doloroso, el paciente recupera su estado de estupor. La respuesta del paciente no tiene por qué ser verbal, pueden ser sonidos ininteligibles, movimientos,….

N - No existe respuesta. Al estimular al paciente no obtenemos ninguna respuesta, ni a nuestra voz ni al dolor (el paciente está inconsciente)

Apertura de la Vía Aérea (A)

Todo paciente inconsciente sufre una relajación muscular por la que, en decúbito supino, la base de la lengua cae hacía atrás y obstruye la vía aérea, impidiendo que el paciente respire normalmente. Este hecho, en apariencia tan simple, constituye la mayoría de las muertes

evitables en pacientes inconscientes, ya que lleva a la asfixia si no se pone remedio.

Para abrir la vía aérea disponemos de dos técnicas fundamentalmente:

Maniobra Frente – Mentón

Si no se trata de un paciente traumático (sospecha de lesión medular). Coloque una mano en la frente y con otra eleve la barbilla, tirando de la frente hacia atrás en el paciente adulto (hiperextendiendo el cuello).

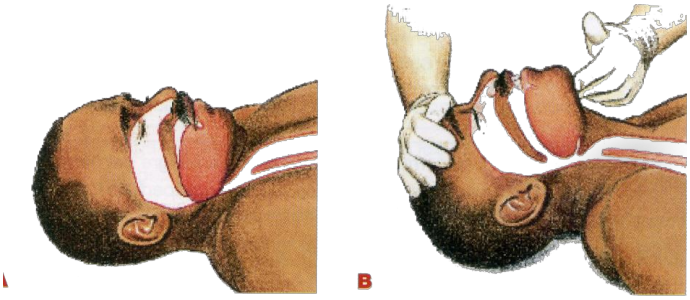

Maniobra de elevación mandibular

Si se sospecha traumatismo, intente evitar la extensión del cuello. Realizaremos esta maniobra.

Coloca una de las manos en la frente para impedir la extensión del cuello, y con la otra introduce el dedo pulgar dentro de la boca del paciente.

Tira firmemente del maxilar hacia arriba para desobstruir la vía aérea y poder insuflar

Realizaremos maniobras sin hiperextensión de cuello a todo paciente que haya sufrido algún traumatismo en tórax y/o cráneo (TCE, en cara...) que refiera o haya referido dolor cervical, o del que no tengamos la absoluta certeza de que no lo es. Es decir, ante la duda, todo paciente es traumático.

Valoración de la respiración (B)

Mirando su pecho, comprobaremos si respira. Si el paciente no respira, o solamente hace respiraciones agónicas (jadea o boquea) que no son eficientes, debemos suponer que la víctima ha sufrido un paro cardiaco y necesita maniobras de reanimación.

Si el paciente no responde y no respira normalmente, debemos suponer que se encuentra en PARO CARDIACO, por lo que deberemos de llamar al 112 para dar el aviso y solicitar ayuda de personal sanitario, mientras que comenzamos las maniobras de reanimación.

Comienzo de la Reanimación Cardio-Pulmonar (RCP) en adultos.

Este tema se verá en la siguiente sección.

Valoración de la circulación (C)

En este apartado valoraremos el pulso, siempre y cuando la persona esté respirando. La valoración del pulso nos dará información sobre el ritmo cardiaco, arritmias, fortaleza del pulso y una tensión arterial orientativa.

En ningún caso vamos a retrasar las maniobras de reanimación en una persona que no respira para buscar la presencia de pulso.

Para localizar el pulso central, busca el pulso carotídeo durante unos diez segundos. Para ello, coloca dos dedos sobre la nuez y deslízalos hasta el borde lateral de la tráquea (entre la tráquea y el músculo esternocleidomastoideo).

Valoración neurológica (D)

Esta valoración se realiza cuando la respiración y la consciencia están aseguradas, o después de haber restaurado la circulación de la víctima. En ella se exploran parámetros no vitales, pero que nos pueden dar información valiosa de su estado.

Escala coma de GLASGOW

La Escala de Coma de Glasgow es una escala neurológica diseñada para evaluar el nivel de conciencia de los pacientes, de una forma cuantitativa, que han sufrido un traumatismo craneoencefálico (TCE).

Apertura ocular		Respuesta verbal		Respuesta motora	
Espontánea	4	Orientada	5	Espontánea, normal	6
A la voz	3	Confusa	4	Localiza al tacto	5
Al dolor	2	Palabras inapropiadas	3	Localiza al dolor	4
Ninguna	1	Sonidos incomprensibles	2	Decorticación (Flex)	3
		Ninguna	1	Descerebración (Ext)	2
				Ninguna	1

Esta escala puede verse alterada porque se puede modificar con la ingesta de alcohol, drogas o tóxicos, por lo que debemos saber en qué contexto la aplicamos. La mínima puntuación de la escala es un 3 y su máximo valor es un 15.

Podemos encontrar distintos estados de consciencia:

- Confusión: paciente poco atento, con dificultad para mantenerse coherente.
- Somnolencia: tiende a quedarse dormido, pero reacciona de forma adecuada a estímulos externos.
-Estupor: está dormido con respuestas ausentes a estímulos verbales, pero reacciona a estímulos dolorosos.
- Coma: no reacciona a estímulos verbales ni a estímulos dolorosos

Valorar las pupilas

Según el tamaño de las pupilas, podemos clasificarlas en:

- Midriasis: ambas pupilas dilatadas en exceso.
- Medias o normales.
- Miosis: ambas pupilas empequeñecidas.
- Puntiformes: ambas pupilas excesivamente pequeñas.
- Anisocoria: una pupila más grande que la otra.

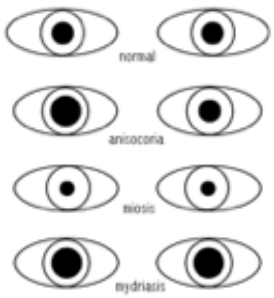

Según la reacción ante la luz, las pupilas deben contraerse:

- Normal (reactivas).
- Lenta.
- No reaccionan (arreactivas)

Exposición del paciente (E)

Se pondrá al descubierto la parte del cuerpo que se desee valorar para localizar signos de lesiones o enfermedades que pudieran comprometer las funciones vitales o la integridad

física del paciente, manteniendo en todo momento la privacidad del paciente.

Se evitará dejar al paciente completamente desnudo, se le irá descubriendo por partes.

La exposición del paciente va encaminada a detectar lesiones, heridas, deformaciones,….en todo el cuerpo, así que para evitar saltarse ninguna parte siempre exploraremos al paciente de cabeza a pies (cabeza, cuello, tronco, miembros superiores, miembros inferiores y espalda siempre que se pueda). Se debe abrigar al paciente una vez terminada la valoración secundaria.

Para finalizar, remarcar que el paciente no es estático, así que puede ir cambiando su estado en pocos minutos, por lo cual nunca dejaremos al paciente una vez valorado, estaremos junto a el con una continua REEVALUACION de sus funciones vitales.

Una vez terminada la valoración en cualquier paciente no traumático, deberíamos de colocarlo en posición lateral de seguridad para evitar la broncoaspiracion en caso de vómitos.

Modificaciones importantes en la valoración de los niños

Valoración de la conciencia

El nivel de conciencia en niños se medirá hablándole con voz fuerte o con ligeras sacudidas (en el lactante se le masajea las plantas de los pies) siempre que no sospechemos de lesión cervical.

Apertura de la vía aérea y control cervical

En el neonato y lactante, la apertura de la vía aérea se mantiene con la cabeza en posición neutra o de “olfateo”, sin forzar la hiperextensión del cuello.

Ventilación y circulación

Para comprobar el pulso en la edad infantil:

- En niños: busca el pulso carotídeo (central), durante unos diez segundos. Para ello, coloca dos dedos sobre la nuez y deslízalos hasta el borde lateral de la tráquea (entre la tráquea y el músculo esternocleidomastoideo).

También puedes localizar el pulso radial, para ello coloque las yemas de los dedos 2º y 3º sobre la arteria radial del paciente, si no consigues palpar el pulso tras 10 sg. procede a la

toma de pulso central o carotideo. Evalúa presencia, frecuencia, intensidad y ritmo.

- En lactantes: El pulso central en el lactante se toma en la arteria braquial: Coloca al niño en decúbito-supino. Sitúa el brazo de la toma en abducción, flexionando el codo 90º, con la palma de la mano hacia arriba. Coloca las

yemas de los dedos 2º y 3º de tu mano sobre la cara interna del brazo, a nivel del tercio medio humeral.

En niños la frecuencia cardiaca estará aumentada tanto más pequeño sea el niño. En lactantes una frecuencia cardiaca inferior a 60 lpm se considera una parada cardiaca.

Signos vitales

La presencia de respiración nos asegura que la víctima está viva. Pero el control de los signos vitales puede darnos mucha más información valiosa sobre el estado del paciente.

Podemos valorar respiración, pulso, presión arterial o saturación de oxígeno.

Respiración

La frecuencia respiratoria (FR) normal en reposo en una persona adulta es de 12 a 16 respiraciones por minuto.

Por encima de 20 hablaremos de ***taquipnea***

Por debajo de 10 hablaremos de ***bradipnea.***

Si la persona no respira correctamente, lo hace con dificultad hablamos de ***disnea*** y cuando no respira (voluntaria o involuntariamente) se llama ***apnea.***

Pulso

El pulso debe ser rítmico, fuerte y estar presente en cuello y extremidades. La frecuencia cardiaca (FC) normal en reposo en un adulto es de 60 a 80 latidos por minuto.

Por encima de 100 hablaremos de ***taquicardia***

Por debajo de 60 hablaremos de ***bradicardia.***

Presión arterial (PA)

Es la presión que ejerce la sangre contra la pared de las arterias en cada latido, por lo que diferenciamos entre presion arterial sistólica o máxima (durante la sístole o contracción del corazón) y diastólica o mínima (durante la diástole o relajación del corazón).

La PA se indica en valores de sistólica / diastólica y se expresa en milímetros de mercurio. Ejemplo: 110/60 mmHg.

Coloquialmente podemos escuchar esta tensión arterial como “11/6”

Una presión arterial normal está entre 100 - 145 de sistólica y 60 - 95 de diastólica aproximadamente. Cada persona puede verse afectada por subidas o bajadas bruscas de tensión dependiendo del estrés, ejercicio, procesos infecciosos, enfermedades, calor, etc.

Saturación de oxígeno (SpO2)

La saturación parcial de oxígeno es una medida rápida y no invasiva de valorar la función ventilatoria del paciente. Con un pequeño haz de luz infrarroja en un dedo podemos medir si la persona está transportando suficiente gas (normalmente oxígeno) en su sangre.

La SpO2 debe estar entre el 90% y el 100%.